

# Dr. LUIS CLAUDIO BELO AMENDOLA

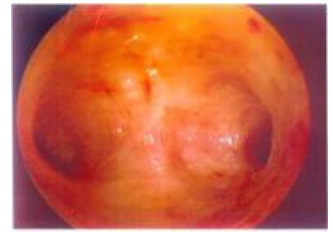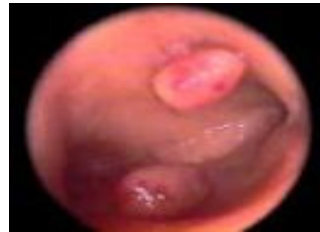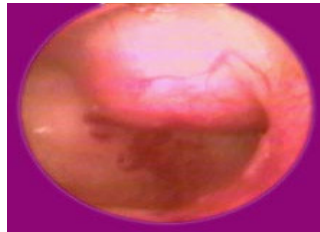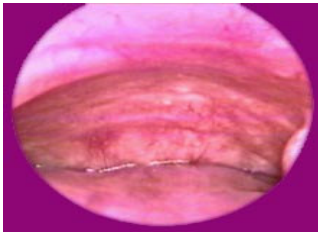
RUA DO CATETE 311 SALA 1104  
CATETE - Telefone 2205-5586 / 2285-1721

## VIDEO HISTEROSCOPIA

PACIENTE SANDRA LEA DA SILVA BEZERRA

CONVÊNIO : DIX (EMP.)

DATA DO EXAME 05/10/2005



### Laudos

**Ciclos: Irregulares (polimenorreicos)**

H.D.A.: a paciente apresentou dois episódios de abortamento espontâneo (com 4/5 semanas de gestação), com realização de curetagem posterior.

Trouxe laudo ultrassonográfico: presença de imagem nodular miomatosa em cavidade endometrial.

Foi solicitado uma vídeo-histeroscopia, com a indicação de: abortamento de repetição.

### Conclusão

Laudos: mioma submucoso em parede antero-lateral-esquerda.

**Assinatura** Dr. LUIS CLAUDIO BELO AMENDOLA

CRM 52493423